Aus der Universitäts-Frauenklinik Breslau
Direktor: **Professor Dr. L. Fraenkel**

Ein Fall von multiplen Hautmetastasen eines Uterus-Karzinoms auf dem Bestrahlungsfeld

Inaugural-Dissertation

zur

Erlangung der Doktorwürde

in der

Medizin und Chirurgie

bei der

Hohen Medizinischen Fakultät

der

Schlesischen Friedrich-Wilhelms-Universität zu Breslau

vorgelegt von

Erwin Gulitz
prakt. Arzt
Schönwitz O/S

Breslau 1932
Druck von Anton Schreiber, Breslau

Gedruckt mit Genehmigung
der medizinischen Fakultät der Universität Breslau
Referent: Professor Dr. Fraenkel

R. UNIV.
BIBLIOTHEEK
LEIDEN

Ueber die Metastasierung des Uteruskarzinoms in entferntere Organe besteht eine ausführliche Literatur. Die Zahlenangaben zu diesem Thema sind bei den einzelnen Autoren jedoch recht schwankend. So fand ich Berichte, die in ihren Angaben zwischen 45 und 79,5 Prozent Metastasen in entfernteren Organen auf 100 zur Sektion gekommenen Fällen von Uteruskarzinom schwanken.

Im Gegensatz hierzu fand ich, daß in der Literatur über Metastasenbildung in der Haut nach Uteruskarzinom nur ganz vereinzelte Angaben zu finden sind. Dem seltenen Vorkommen dieser Art von Metastasenbildung entsprechend sind die allgemeinen Statistiken über das Vorkommen der Metastasen nach Uteruskarzinom überhaupt kaum geeignet, uns ein klares Bild über die Häufigkeit der Hautmetastasen zu schaffen. So fand ich z. B. bei Willimsky in einer Auswertung von 5000 Fällen mit Uteruskarzinom, die zur Sektion kamen, nicht einen einzigen Fall von Hautmetastasen. Andrerseits berechnen z. B. Blau und Dybowsky bei nur kleinem Material auf 100 Uteruskarzinomfälle 1 mal, beziehungsweise 0,65 mal das Auftreten von Hautmetastasen.

Im ganzen konnte ich in der Literatur, soweit ich diese überschaue, nur 18 Fälle von Hautmetastasen bei Uteruskarzinom finden. Das ist um so auffallender, weil es ja gerade für die Erkennung der Hautmetastasen keiner Autopsie bedarf.

Diese Metastasen verteilen sich folgendermaßen auf die einzelnen Gegenden:

Metastasen i. Fettgewebe der Bauchhaut wurden	2	mal gefunden.
" in der Haut des Augenlides	1	"
" " " " " Rückens	1	"
" " " " der Brust	1	"
" " " " des Abdomens	6	"
" " " " " Nabelringes	8	"
" " " " " Oberschenkels	2	"
" unbestimmt	1	"

Hierzu wäre noch zu bemerken, daß der Fall mit Krebsbildung am Augenlid kaum in den Rahmen dieser Fälle gehört. Es handelt sich hier um ein Adeno-Karzinom des Uterus, während die histologische Untersuchung der Affektion am Augenlid ein Plattenepithel-Karzinom erkennen ließ. Nun gehören ja die Plattenepithel-Karzinome in dieser Gegend durchaus nicht zu den Seltenheiten, sodaß man wohl hier zu der Annahme berechtigt ist, es handele sich um ein Hautkarzinom, welches mehr oder weniger unabhängig von dem im Uterus bestehenden Adeno-Karzinom entstanden ist. Ich führe diesen Fall nur deshalb hier an, weil er in der Literatur als Hautmetastase bei Uteruskarzinom geführt wird.

Bei den angeführten 18 Fällen gingen die Hautmetastasen von Primärherden aus, die im Uterus folgendermaßen lokalisiert werden:

In der Portio	4	mal.
Im Collum	1	=
Im Corpus	5	=
Im Collum-Corpus	3	=
Ohne Angabe	5	=

Ich möchte an dieser Stelle besonders auf die starke Beteiligung des Corpus uteri hinweisen. Es kommt noch hinzu, daß unter der Rubrik Collum-Corpus alle Fälle gezählt wurden, bei denen man, da eine gleichmäßige Beteiligung beider Gegenden vorlag, nicht recht entscheiden konnte, wo der Ausgangsherd der Krebsbildung zu suchen sei. Es ist mit Bestimmtheit anzunehmen, daß auch ein Teil dieser Corpus-Collum-Gruppe auf das Konto „Corpus“ zu buchen ist. Ich komme später noch darauf zurück.

Die wenigen oben angeführten Zahlen zeigen, wie selten die Hautmetastasenbildung bei Uteruskarzinom ist und geben damit wohl die Berechtigung, einen weiteren unter diese Rubrik gehörenden Fall zu veröffentlichen, der zudem noch eine besonders hohe Bedeutung besitzt, weil die Hautmetastasen nur auf einer durch Röntgenstrahlen geschädigten Hautpartie lokalisiert waren.

Ich beginne zunächst mit der Krankengeschichte meines Falles.

A. Krankengeschichte des Augustahospitals.

Eliese M., Hebamme, 64 Jahre alt, kommt am 7. 6. 1929 zur Aufnahme.

Anamnese: Die Patientin hatte mit $13^1/_2$ Jahren die erste Menstruation. Von da an menstruierte sie regelmäßig alle 4 Wochen. Die mittelstarken Blutungen dauerten durchschnittlich 3 Tage lang. Mit 48 Jahren kam die Patientin in das Klimakterium. Mit 63 Jahren bekam die Patientin zunächst leichte Blutungen, die in unregelmäßigen Zeitabständen erfolgten, manchmal nur geringfügig mitunter aber sehr stark waren. Gleichzeitig hat die Patientin seit dieser Zeit fleischwasserfarbenen Ausfluß gehabt. In den letzten drei Tagen hat die Patientin sehr viel Blut verloren und sucht deshalb den Arzt auf.

Befund:

Status.

a. universalis: Die Patientin ist 165 cm groß, hat kräftigen Knochenbau und eine wohlausgebildete Muskulatur. Sie befindet sich in gutem Ernährungszustand. Das Fettpolster ist noch gut erhalten, die Hautfarbe ist blaß. Die Herzgrenzen sind geringfügig nach links verbreitert. Die Auskultation ergibt ein systolisches Geräusch über der Herzspitze. Die Lungen zeigen normalen Klopfschall, keine Rasselgeräusche. Das Abdomen ist weich und ohne Besonderheiten. Stuhlgang und Wasserlassen: o. B. Sacharum, Albumen: negativ.

b. genitalis: Die Vulva klafft leicht. Der Damm ist gut erhalten. Die Vagina ist weit, jedoch ohne Besonderheiten. Der Uterus ist hart und vergrößert. Er befindet sich in Streckstellung. Die Adnexe sind als derbe, verdickte Stränge zu fühlen. Die Spiegeleinstellung zeigt eine etwa normale Portio, aus der Blut fließt. Die inguinalen Drüsen sind nicht infiltriert.

Diagnose: Die Symptome deuten auf Karzinom hin und lassen eine Probe-Curettage notwendig erscheinen. Die dadurch gewonnenen Gewebstücke führen einwandfrei zu der Diagnose „Carcinoma corporis uteri".

Die Totalexstirpation wird beschlossen.

Operationsbericht vom 8. 9.: Der Bauch wird durch Medianschnitt bis zur Symphyse eröffnet. Der Uterus ist

leicht nach vorn zu luxieren. Die Adnexe werden beiderseits in Quetschfurchen abgebunden. Die Blase wird scharf abgelöst und abgeschoben. Das hintere Peritoneum wird gleichfalls abgedrängt. Danach wird der Uterus am oberen Scheidenrand exstirpiert. Die Scheide wird durch Naht geschlossen, der Stumpf versenkt und peritonealisiert. Nachdem ein Drainagerohr angelegt ist, wird die Bauchwand in mehreren Schichten genäht, und die Haut mit Klammern geschlossen.

Präparat: Das Corpus Uteri zeigt eine aufgelockerte, papillös vorgewölbte Schleimhaut. Die tieferen Schichten sind von derben Tumormassen durchsetzt.

Mitteilung des pathologischen Institutes: Die mikroskopischen Schnitte durch den Uterus zeigen eine mächtige Wucherung unregelmäßiger, drüsenähnlicher, epithelialer Formationen, die weit in die Muskulatur hinein vordringen. Es handelt sich um ein Adeno-Karzinom.

Der Verlauf war komplikationslos. Das Drain wurde am 14. entfernt. Bei der Entlassung am 21. war die Wunde fast geschlossen. Patientin bekommt den Auftrag sich bald bestrahlen zu lassen.

Die Bestrahlung wurde in der A. O. K. der Stadt Breslau mit einem Symetrie-Apparat ausgeführt, mit 0,5 mm Zink, 1 mm Al., $2^1/_2$ mil. Amp. Entfernung bei kleinen Feldern 30 cm, bei großen Feldern 40 cm.

Bestrahlungsbericht:

2. 7. — 8. 7. 29. Vorn ein großes Feld $^1/_2$ der H.E.D.
rechts und links ein kleines Feld $^3/_5$ der H.E.D.
hinten ein großes Feld 2 mal $^1/_2$ der H.E.D.

9. 9. — 13. 9. 29. Gleicher Bericht.

25. 11. — 3. 12. 29. Rechts und links vorn je 80 Prozent der H. E. D.
hinten rechts und links $^2/_3$ der H. E. D.
großes Gesamtfeld $^1/_2$ der H. E. D.

5. 8. 30. Drei kleine vordere $^4/_5$ der H. E. D.
Drei kleine hintere $^4/_5$ der H. E. D.

B. Krankenbericht der Universitäts-Frauenklinik.

Anamnese: Eliese M., 65 Jahre alt, kommt am 12. 11. 1930 zur Aufnahme. Sie wurde inzwischen in der A. O. K. mit 4 Serien Röntgenbestrahlung behandelt. Nach der letzten Bestrahlung trat Stuhlverstopfung auf. Patientin klagt über starke Gewichtsabnahme, Appetitlosigkeit und allgemeines Schwächegefühl.

Status.

a. universalis: Die Patientin ist 165 cm groß, hat kräftigen Knochenbau und gut ausgebildete Muskulatur, scheint aber abgemagert zu sein. Haut und Schleimhäute sind blaß. Sonst keine Besonderheiten

b. genitalis: Im Hypogastrium zeigt sich eine starke Röntgenpigmentation. In der linken Leiste ist ein kleinfingerdicker Infiltrationsstrang zu fühlen. Die vordere und hintere Vaginalwand ist in den vorderen $^2/_3$ auf mindestens Fingerdicke und 2 Finger breit infiltriert Das obere Drittel der Vagina ist bis zur Blindsacknarbe mit breiten Infiltrationen erfüllt. Das innere Genitale ist nicht tastbar, dagegen fühlt man einen intraperitonealen, leidlich beweglichen, über kindskopfgroßen, mehr knolligen, soliden Tumor, der offenbar der linken Adnexe angehört. Das Infiltrat der Vorderwand der Vagina gehört einem zehnpfennigstückgroßen Ulcus der Clitoris an, während das Infiltrat der Hinterwand infolge von Scheidenstrikturen nicht einstellbar ist. Bei der rektalen Untersuchung erweisen sich die Parakolpien als hart, knotig und diffus bis an die Beckenwand infiltriert. Die Leistendrüsen sind als harte Knoten zu fühlen.

12. 11. Die Patientin wird mit 50 mg Radiumelement vaginal für $23^1/_4$ Std. gleich 1168 mg Ra. El. Std. behandelt.

13. 11. Das Präparat wird entfernt, die Behandlung wurde gut vertragen.

Nachuntersuchung am 13. 1. 1931: Patientin klagt über vorübergehende Obstipation, hat aber sonst keine Beschwerden. Die Leistendrüsen und die Vulva haben sich inzwischen nicht verändert. Das vordere Drittel der Vagina zeigt ein daumennagelgroßes Ulcus mit zerklüfteter Oberfläche. Die Vaginaluntersuchung läßt einen mehr nach rechts von der Mittellinie entwickelten, soliden, kindskopfgroßen Tumor erkennen, der

die Symphyse um 2 Querfinger überragt, der Darmbeinwand dicht anliegt und tief in den Douglas hineinreicht. Die Obstipation ist dadurch erklärt. Beide Parakolpien sind nach wie vor breit infiltriert. Die Patientin wird an die A. O. K. zur Röntgenbestrahlung überwiesen.

Bestrahlungsbericht:

20. 2. 31. ein großes Vorderfeld $^1/_3$ der H. E. D.
ein rechtes Vorder- und Hinterfeld je fast 1 H E. D.
ein rechtes Seitenfeld 1 H. E. D.

Nachuntersuchung am 20. 4 31.: Die Leistendrüsen sind beiderseits infiltriert und sitzen fest auf. An der linken großen Labie findet sich ein kleines Infiltrat. Die fordere Circumferenz der Vulva ist in einen starren fleischfarbenen Tumor umgewandelt, dessen Oberfläche glatt ist und leicht blutet. Das darauffolgende Drittel der Vagina erscheint starr, aber glatt. Der Blindsack ist von derben Massen erfüllt, ebenso das Septum rektovaginale, welches das Schneidengewölbe vorgebuckelt hat. Am 29. 7. 31 wird die Wiederaufnahme der Patientin in die Klinik nötig.

Die Patientin ist seit der Operation insgesamt 5 mal in der A. O. K. bestrahlt worden, außerdem 1 mal mit Radium behandelt worden. Sie lag jetzt 4 Wochen zu Haus wegen einer Thrombophlebitis am rechten Fußgelenk zu Bett. Sie kommt in die Klinik, weil sie starke Blutungen hat und eine Geschwulst im Leibe fühlt.

Befund:

Status.

a. universalis: Am rechten Unterschenkel entzündliche Varizen sonst wie oben.

b. genitalis: Vulva und Unterleib zeigen handbreit unter dem Nabel beginnend bis in die Inguinalgegend ein außerordentlich starkes Erythem. Auf dem Mons pubis finden sich zahlreiche linsengroße Tumor-Hautknötchen (siehe Abbildung No. 1). Diese schneiden haarscharf mit der Erythemgrenze ab. Das ganze Becken ist von einem steinharten Recidiv-Tumor bis hinauf zum Nabel ausgefüllt.

4. 7. Die Patientin klagt über große Schmerzen im rechten Unterschenkel.

6. 7. Da eine Operation oder Bestrahlung nicht mehr angängig ist, werden Tumorcidininjektionen verordnet. Patientin ist zeitweise außer Bett. Sie ist jedoch psychisch sehr herunter. Der Allgemeinzustand ist stark reduziert.

12. 7. Nach Rücksprache mit der Hautklinik wird die Exzision einer der Hautmetastasen beschlossen. Der histologische Befund lautet: Metastasen eines Adeno-Karzinoms unter der Haut.

17. 7. Die Hautmetastasen erscheinen größer. Es wird weiterhin Tumorcidin verabreicht, ferner Ichtyolsalbenumschläge um das Bein gemacht. Gegen die starken Schmerzen wird Veramon verordnet.

22. 7. Die Patientin macht einen verfallenen Eindruck. Die Röntgenaufnahme des rechten Unterschenkels ergibt zweifellos, daß den Schmerzen in dieser Gegend eine Knochenmetastase des Abdominaltumors zugrunde liegt.

24. 7. Patientin kollabiert im Sitzbad. Der Puls ist trotz Cardiazol noch nach Stunden sehr elend.

25. 7. Patientin ist sehr schwach. Sie klagt über Schmerzen im rechten Oberarm. Dieser ist leicht geschwollen, zeigt jedoch keine Rötung, sodaß der Verdacht auf eine weitere Metastase begründet erscheint.

28. 7. Die Patientin kollabierte in der Nacht wieder. Excitantien brachten leichte Besserung.

1. 8. Da sich die Patientin leidlich erholt hat, wird sie nach dem Allerheiligen-Hospital verlegt.

Die Patientin starb am 2. 11. 1931.

C. Sektionsprotokoll des Path. Instituts der Universität.

Krankheit: Karcinoma uteri recidivum.

Todesursache: idem Cachexia.

Diagnose: Oedema pulmonum
Carcinoma recidivum uteri
Metastases hepatis
Metastases Lymphoglandularum pelv.
Infarctus septicus lobi inferioris pulm. sin.
Thrombus albus
Hydrothorax sin.

Pleuritis fibrinosa sinistra
Anaemia myocardii
Atherosklerosis aortae et arteriarum coronarum
Lien septicum
Sturma colloides
Adhaesiones peritonei
Cholecystitis chronica, Cholelithiasis
Degeneratio renum adiposa
Metastases tibiae
Oedema cruris

Bericht: Leiche einer stark cachektisch aussehenden Frau im mäßigen Ernährungszustand. Beide unteren Extremitäten sind außerordentlich stark ödematös geschwollen. In der rechten Knöchelgegend sieht man lateral eine etwa gänseeigroße Geschwulst, die mit abschuppender Haut bedeckt ist. In ihrer Mitte eine etwa markstückgroße Oeffnung, in der zahlreiche mit Blut getränkte Gazestreifen liegen. Die Haut des Schamberges ist bedeckt von zahlreichen etwa erbsengroßen, warzenartigen Hautveränderungen von graubläulichem Aussehen.

Nach Eröffnung der Bauchhöhle liegt normaler Situs vor.

Zwerchfellstand: rechts 4. I. K. R., links 6. I. K. R. Nach Fortnahme des Brustbeins ist die rechte Lunge nur mäßig, die linke Lunge überhaupt nicht zurückgesunken. In der linken Pleurahöhle befinden sich cirka 500 ccm einer gelblich trüben Flüssigkeit, in der zahlreiche Fibrinflocken schwimmen. Der Herzbeutel ist innen zart und glatt. Das Herz ist von normaler Größe. Sein Muskelfleisch ist blaßbräunlich gefärbt. Sämtliche Klappen sind zart und intakt. In der Intima der Aorta und der Coronargefäße einige kleine gelbliche lipomatöse Flecken. In der linken Lunge liegt ein etwa kleinapfelgroßer Verdichtungsherd, über dem die Pleura etwas rauh und mit kleinen Fibrinflocken bedeckt ist. Auf der Schnittfläche sieht man, daß der erwähnte Verdichtungsherd etwa keilförmig ist. An seiner Spitze liegt in einem Gefäß ein drehrunder, völlig weißer Thrombus von dem Kaliber einer mittleren Vene. Zahlreiche Bronchien dieses Bezirkes sind mit eitriger Flüssigkeit angefüllt.

Halsorgane: Die beiden seitlichen Lappen der Schilddrüse sind außerordentlich vergrößert. Schilddrüsengewicht

ist 206 gr. Auf dem Durchschnitt fließt aus zahlreichen bis erbsengroßen Cysten kolloidale Flüssigkeit.

Bauchorgane: Die Milz ist etwas vergrößert und weich. Die Därme sind in der Beckengegend etwas untereinander verklebt, aber leicht zu lösen. An Stelle des Uterus liegt eine etwa gänseeigroße, mit einer bindegewebigen Membran umkleidete Geschwulst, die völlig von markigen, teilweise stark nekrotischen Tumormassen ausgefüllt ist. Die Zerstörung des Gewebes reicht bis in das untere Drittel der Vagina hinab. Rektum und Blasenschleimhaut sind frei von pathologischen Veränderungen.

Die Nebennieren sind zentral erweicht. Das Nierengewebe ist gelbrötlich gefärbt und zeigt ziemlich starke Verfettung.

In dem normal braun gefärbten Lebergewebe liegen 4 weißliche, fast bohnengroße Geschwülste.

Die Gallenblasenwand ist bindegewebig verdickt, in der Gallenblase liegen mehrere mittelgroße Cholesterinsteine.

Magen, Pankreas und übriger Darm ist frei von pathologischen Veränderungen.

Die Kopfsektion wurde nicht vorgenommen.

Histologischer Befund: Nach den von den Lebermetastasen hergestellten Schnitten, handelt es sich hier um ein hoch differenziertes adenogenes Carcinom. Derselbe Typus der Geschwulst ließ sich ebenfalls in den Schnitten der Hautmetastasen nachweisen.

Histologischer Befund bei einer der Hautmetastasen. (Abbildung 2 — 7). Der Schnitt durch eines der Hautknötchen zeigt bei der mikroskopischen Untersuchung zunächst an der Oberfläche das normale, vielschichtige Plattenepithel der Haut ohne irgendwelche Besonderheiten. An der Oberfläche kernlose Platten, darunter eine normal dicke Spinalzellenschicht und darunter die Basalzellenschicht mit ganz gleichmäßig angeordnet und normal geformten Zellen. In diese Epithelschicht senken sich die Papillen des Bindegewebes. Es sind hier keinerlei Anhaltspunkte für ein irgendwie entartetes Wachstum des Epithels zu finden. Es sind keine ungewöhnlichen Epithelverdickungen oder infiltrierendes Wachstum zu finden, sondern überall die durch

Basalzellen wohl gezogene Grenze. Unter der Epithelschicht liegt eine etwa ebenso dicke Schicht eines lockeren Bindegewebes, leidlich mit kleineren Gefäßen versorgt. In der nächsttieferen Schicht liegen in eine bindegewebige Grundlage eingebettet Zellkomplexe, die durchaus einen adenoiden Charakter tragen, deren einzelne Bestandteile sich bei näherer Betrachtung als Epithelzellen von sehr unterschiedlicher Gestalt erweisen. Diese Zellen liegen unregelmäßig verteilt, mitunter einschichtig um den Rand einer Lichtung, dann wieder in wirrem Haufen aufeinander getürmt. Das umgebende Bindegewebe ist mäßig kleinzellig infiltriert. Aus der Zellpolymorphie, der vielschichtigen Zellenanordnung und des adenoiden Gesamtbildes ist die Diagnose „Adeno-Carcinoma“ leicht zu stellen.

Es ist an dieser Stelle noch nachdrücklich darauf hinzuweisen, daß es sich bei den Karzinom-Knötchen am Hypogastrium mit Bestimmtheit nicht um ein Röntgen-Karzinom handeln kann. Makroskopisch ist in der Erythemfläche nicht das geringste einer Röntgen-Ulceration zu finden gewesen. Ferner waren die einzelnen Knötchen nicht im Zusammenhang miteinander, sondern erhoben sich in gewissen Abständen von einander aus gesunder Umgebung und waren von intakter Epidermis bedeckt. Außerdem wird durch die histologische Diagnose „Adeno-Karzinom“ das Röntgen-Karzinom ausgeschlossen.

Ich komme nun auf die Frage zurück, auf welchem Wege wohl die Krebszellenverschleppung erfolgt sein kann, die sich jetzt als Hautmetastasen in der Haut des Hypogastriums zeigen.

Bekanntlich ist der Hauptverbreitungsweg des Karzinoms der Lymphweg. Ich gehe daher auf die Lymphversorgung der Unterbauchgegend und ihre Zusammenhänge mit dem inneren Genitale etwas näher ein.

Im wesentlichen verlaufen die Lymphgefäße des Hypogastriums strahlenförmig auf kürzestem Wege auf die Glandulae inguinalis superfic. zu, entsprechend dem Ausbreitungsgebiet der Arteria epigastria superfic Eine Ausnahme besteht jedoch. Die Lymphgefäße eines Teiles der Vulva und zwar des vorderen Drittels der Labia maj., der Commissura labiorum ant. und eines Teiles der Clitoris verlaufen, wie die Autoren

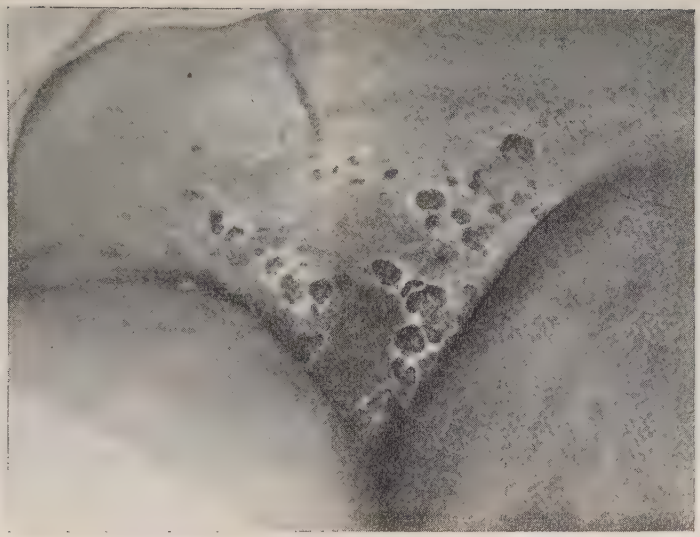

Fig. 1

Carcinom Metastasen mit der Erythem-Grenze haarscharf abschneidend.

Figur 2—7. Adenocarcinom-Metastasen unter der Bauchhaut.

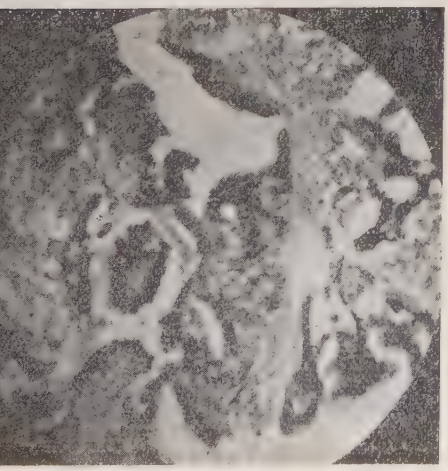

Fig. 2

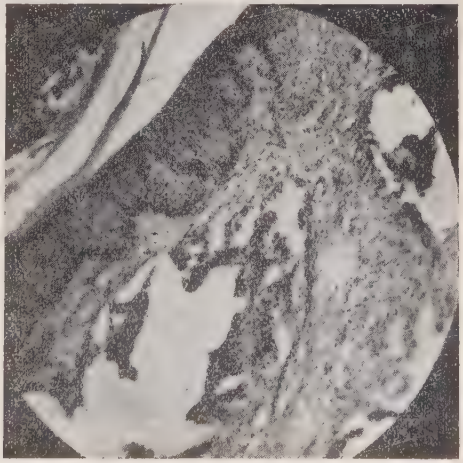

Fig. 3

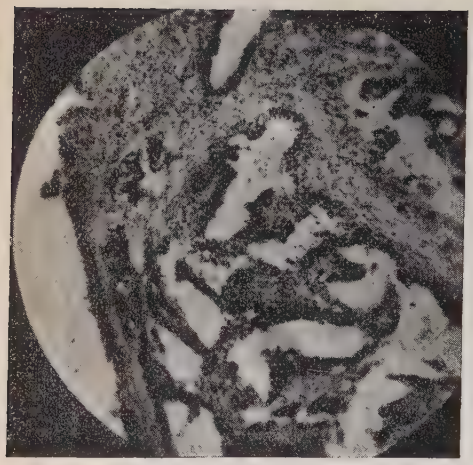

Fig. 4

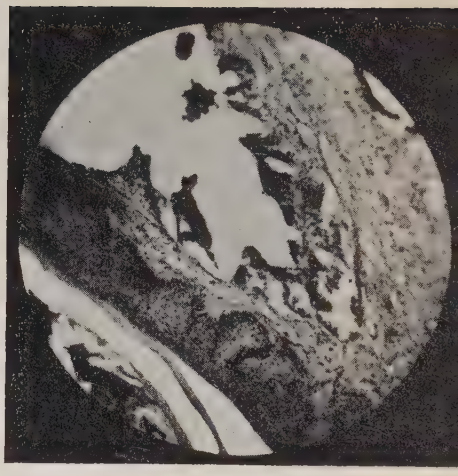

Fig. 5

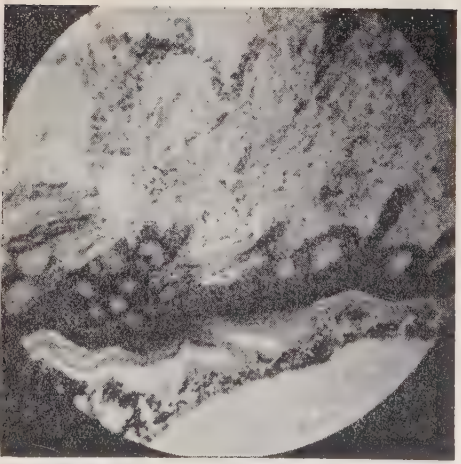

Fig. 6

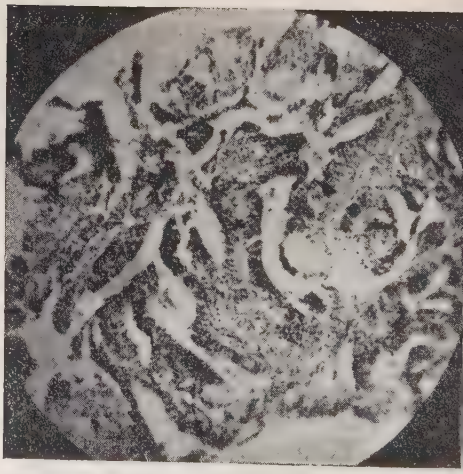

Fig. 7

Bruhns, Waldeyer u. a. durch Injektionsmethoden gefunden haben, zunächst in der Mittellinie über den Mons pubis senkrecht nach oben und biegen erst dann in nach oben konvexen Bogen nach den Glandulae inguinalis superfic. Die inneren Genitalorgane stehen nun ihrerseits in Verbindung mit den Inguinaldrüsen, und zwar bestehen vom Corpus uteri zwei Wege, einmal über die iliacalen Drüsen nach der Vagina von hier aus durch Anastomosen nach den inguinalen Drüsen, also ein indirekter Weg, da eine Lymphdrüse zwischengeschaltet ist; doch scheint dieser Weg nur in Ausnahmefällen zu bestehen, und ein direkter Weg, nämlich die Bahn in dem Ligamentum rotundum durch den Leistenkanal. Auch die Verbindung vom Collum nach der Vagina mit Zwischenschaltung der iliacalen Drüsen scheint nicht ganz sicher zu sein, obwohl verschiedene Autoren z. B. Sappey diese anscheinend sicher gestellt haben. Sicher steht fest, daß der unterste Teil der Vagina seinen Lymphstrom in die Inguinaldrüsen ergießt.

Als zweite Möglichkeit der Ausbreitung käme der Blutweg in Frage. Eine direkte Verschleppung von Krebszellen durch das Blut der Venen kommt nur auf dem Wege durch die im Ligamentum rotundum verlaufenden Venen in Betracht. Diese Venen münden entweder in die Vena epigastrica inf. oder in die Vena illiaca externa. Der Weitertransport müßte dann allerdings durch einen retrograden Transport in das Gebiet der Venae epigastricae superfic erfolgt sein. Damit bleibt der Weg der Weiterverschleppung durch die Venen oder den Ductus thoracicus in den arteriellen Kreislauf, häufig durch ein nicht verschlosssenes Foramen ovale, offen.

Welcher dieser angeführten Wege hat nun die größte Wahrscheinlichkeit für sich? Der Lymphweg hat viel für sich. Aus der Krankengeschichte geht hervor, daß die vordere Circumferenz der Vulva in einen Tumor verwandelt ist. Die Inguinaldrüsen sind starr infiltriert. Vom Blindsack ausgehend hat das Tumorrecidiv allmählich die ganze Vagina ergriffen, damit Anschluß an das vielverzweigte Lymphsystem der Vulva und unteren Vagina gefunden und damit den Weg zu den Inguinaldrüsen. Die Hautmetastasen könnten damit entweder auf retrogradem Weg von den Inguinaldrüsen entstanden sein, oder aber die Krebszellen sind den oben

beschriebenen direkten Weg von der Vulva aufwärts nach dem Mons pubis transportiert worden und haben dort Lebensmöglichkeit gefunden.

Für eine Ausbreitung auf dem Blutweg spricht sehr stark das Vorhandensein weiterer Knochenmetastasen in Oberarm und Unterschenkel. Schließlich kann man hier noch anführen, daß in der Mehrzahl der in der Literatur angeführten Hautmetastasen nur der Blutweg als Ausbreitungsweg in Betracht kommt. Dies könnte als Plus für diese Art der Ausbreitung gebucht werden, doch sind solche Rückschlüsse oft nicht richtig.

Ein Uebergreifen der Geschwulst auf Blase und vordere Bauchwand als infiltratives Weiterwuchern kann ich ausschließen, weil dieser Vorgang leicht zu erkennende Merkmale zeigen würde, die in diesem Falle nicht zu erkennen waren. So zeigten sich keine Beschwerden von Seiten der Blase in Form von blutigen Harn oder Tenesmen. Die Hautknötchen ließen sich abheben.

Die Ausbreitung der Metastasen eines Karzinoms erscheint auf den ersten Blick eine willkürliche zu sein. Ohne weiteres ist ja klar, daß die Metastasen jene Organe bevorzugen, die für eine Ansiedlung von Krebszellen insofern prädisponiert sind, als sie auf direktem Wege mit Krebsherden in Verbindung stehen und deshalb mit zahlreichem, lebenskräftigem Krebsmaterial überschwemmt werden. Darüber hinaus scheint die weitere Metastasenbildung dem Zufall unterworfen zu sein. Bedenkt man aber relativ häufige Metastasierung in Organe, die starke generative Vorgänge aufweisen — z. B. Mammae in der Gravidität oder Knochenmark — oder die irgendeiner Schädigung unterworfen waren — Laparatomienarben, Hernien, traumatisch geschädigte Körpergegenden usw. — Bedenkt man ferner, daß die Metastasen in der Cutis zu den größten Seltenheiten gehören, — abgesehen vom primären Mamma-Karzinom, bei welchem ja eine direkte Ueberschwemmung der Lymphgefäße der Cutis mit krebsigem Material immer anzunehmen ist — dann scheint doch irgendwie Gesetzmäßigkeit in der für den ersten Blick willkürlichen Metastasenbildung zu liegen. Am besten lassen sich diese Tatsachen mit den von Kermauner, Freud und Morgenstern aufgestellten Theorien vereinbaren.

Auf Grund ihrer Untersuchungen kamen diese Autoren zu der Annahme, daß in dem Serum und in den Geweben ein Stoff existiert, der imstande ist krebsvernichtend zu wirken. Die Menge oder die auflösende Kraft dieses Stoffes ist abhängig vom Alter des Menschen, beim Neugeborenen am stärksten, beim Greis kaum noch vorhanden. Ferner sollen auch die verschiedenen Gewebe nicht über gleiche Anteile dieses Stoffes verfügen, sondern zeigen erhebliche Unterschiede, sodaß z. B. das Epithel und das ihm benachbarte Bindegewebe am stärksten über diese Eigenschaft verfügt.

Uebertragen wir diese Ansicht auf die Entstehung oder Metastasierung des Karzinoms, so müssen wir voraussetzen, daß diese erkrankten Stellen irgendwie an ihrer krebsvernichtenden Fähigkeit Einbuße erlitten haben. Damit können wir sehr gut verstehen, daß geschädigte Stellen oder mit starken regenerativen Vorgängen beschäftigte Organe für das Karzinom praedisponiert sind, weil eben die krebsvernichtende Kraft an diesen Stellen ungünstig beeinflußt wurde. Auch die Seltenheit der Karzinommetastasen in der Cutis finden mit dem oben Gesagten eine Erklärung.

Nun liegt bei meinem Fall bestimmt eine Röntgenschädigung des Unterbauches vor, allerdings nicht soweit, daß eine Ulceration und auf diesem Boden ein primäres Röntgenkarzinom entstanden wäre. Immerhin kann man sich im Anschluß an obige Theorien vorstellen, daß die stattgehabte Strahlenschädigung ausreichte um die Umstimmung dieser Gegend zur Krebsbereitschaft zu erzeugen. Damit wäre das Auftreten der Metastasen in dieser Gegend erklärt.

Bei der zusammenfassenden Betrachtung der 19 Fälle von Hautmetastasen nach Uteruskarzinom fällt zunächst auf, daß der Ausgangspunkt der Metastasen am häufigsten das Corpus-Karzinom war, ferner das die Gegend des Nabels und Unterbauches für die Ansiedlung dieser Hautmetastasen besonders bevorzugt wird.

Mit dem von mir hier ausführlich behandelten Fall liegen insgesamt 19 Fälle von Hautmetastasen zur Betrachtung vor. Die Primärherde dieser Metastasen waren 6 mal im Corpus uteri gelegen. Hierzu sind 2 Fälle der oben angeführten Corpus-Collum-Gruppe nach näherer Betrachtung der betreffenden Arbeiten hinzuzufügen. Wir haben damit 8 Fälle

mit dem Primärherd im Corpus oder 42,1 Prozent der Gesamtzahl der angeführten Fälle. Wir finden aber außerdem 5 Fälle ohne nähere Angabe über den Primärherd, von denen vielleicht auch noch einige zu den Fällen gehören mögen, die ihren Ausgang vom Corpus nahmen.

Betrachten wir die 8 Fälle von Corpuskarzinom näher, so finden wir, daß alle diese Fälle, abgesehen von dem einen in dieser Arbeit beschriebenen, nur in die inguinalen Drüsen und in die Haut des Nabels und Unterbauches metastasierten. Die Vagina ist in allen 8 Fällen mitergriffen.

Von den 6 Fällen mit genauer Angabe über den Sitz des Primärherdes in Collum oder Portio metastasierten alle bis auf einen — es handelt sich um eine Nabelhernie mit eingeklemmten krebsigen Netz — an Stellen, die über den ganzen Körper verstreut sind, sodaß eigentlich nur eine haematogene Aussaat diese Erscheinung erklären kann.

Bei mehreren Autoren fand ich die durch statistische Angaben bestätigte Meinung, daß das Corpus-Karzinom zwar später metastasiert als die Karzinome der anderen Gegenden des Uterus, daß es aber dafür, wenn es das Gebiet des Corpus überschreitet, eine Tendenz zeigt, nicht nur nach den lumbalen Drüsen vorzudringen, sondern auch nach unten nach der Vagina und den inguinalen Drüsen weiterzugehen. Demgegenüber scheinen die Karzinome außerhalb des Corpus ihre Gefahr einmal in der zeitigen Metastasierung in die iliacalen Drüsen und vor allem in einer haematogenen Aussaat zu haben.

Soweit das hier vorliegende kleine Material von 19 Fällen überhaupt eine Beweiskraft hat, könnte es als Bestätigung für die Ansicht zugezogen werden.

Aus dem Befund bei Corpus-Karzinomen — Mitergriffensein der Vagina, der inguinalen Drüsen, Lokalisation der Hautmetastasen in anderen Organen — könnte man schließen, daß die Ausbreitung der Hautmetastasen dieser Primärherde im allgemeinen auf dem Lymphwege erfolgt. Die allgemeine Metastasierung bei Collum — oder Portio Karzinom spricht für eine auf haematogenen Wege entstandene Bildung der Hautmetastasen.

Allerdings ist ein hier noch nicht berücksichtigter Umstand dazu angetan, dieses anscheinend klare Bild zu verwirren. Bei den 8 Fällen von primären Corpus-Karzinomen sind

nämlich 4 Fälle von Metastasen im Nabel, die alle den gleichen Befund zeigten, nämlich Nabelhernien, deren nächste Umgebung deshalb karzinomatös erkrankt ist, weil in dieser Hernie krebsig erkrankte Teile des Netzes eingeklemmt liegen.

Zusammenfassend könnte zur Frage der Lokalisation der Hautmetastasen gesagt werden:

1. Haut-Metastasen bei Uterus-Karzinom gehören zu den Seltenheiten.
2. Prädisponierte Stellen für diese Metastasen sind Nabelring und Unterbauch.
3. In der Mehrzahl der Metastasen ist der Primärherd im Corpus uteri zu suchen.
4. Die von Corpus-Karzinomen ausgehenden Metastasen werden in der Mehrzahl der Fälle auf dem Lymphweg verbreitet. Die von anderen Teilen des Uterus ausgehenden Hautmetastasen werden im allgemeinen auf dem Blutweg verbreitet. Diese Auffassung ist jedoch nur mit starken Einschränkungen richtig.
5. Werden durch starke Röntgen-Bestrahlungen einer Hautpartie die natürlichen Abwehrkräfte gegen das Karzinom vermindert, so kann es bei Vorhandensein eines Karzinoms in irgend einem Organ des Körpers zur Hautmetastasenbildung auf dieser geschädigten Hautpartie kommen.

Es handelt sich dann also bei den neugebildeten, einzelstehenden Tumorknötchen nicht um ein Röntgenkarzinom, sondern um Abkömmlinge eines irgendwo im Körper lokalisierten Karzinoms, also um echte Metastasen im Bestrahlungsgebiet.

Am Schluß meiner Arbeit angelangt, nehme ich gern Gelegenheit Herrn Prof. Dr. Fraenkel für die freundliche Ueberlassung des Themas und seine Anteilnahme an dieser Arbeit bestens zu danken. Auch dem Augustahospital gebührt für die freundliche Unterstützung mein Dank.

.....

Literatur

W. Beckmann: Zeitschrift f. Geb. u. Gyn. Bd. 45.

Blau: Inaug. Diss. Berlin 1870.

Blumenthal: Inaug. Diss. Breslau 1927.

Bruhns: Die Lymphgefäße der weibl. Sexualorgane.

Burkhart: Inaug. Diss. Berlin 1889.

Catteau: These de Paris 1876 nach Willimsky.

Codet: " " " 1883 " "

Chuquet: " " " 1879 " "

Döderlein: Döderlein Krönig, Leipzig 1907 2. Aufl.

Dybowski: Inaug. Diss. Berlin 1880.

Elschnik: Wiener klin. Wochenschr. 1898.

Foerster: Scanzoni's Beitrag 1851 Bd. III.

v. Franque: Zeitschrift f. Geb. u. Gyn. Bd. 69.

Freud: Wiener klin. Wochenschr. 1910 Nr. 10.

Gebhard: Path. Anat. d. weibl. Sexualorgane 1899.

Haendly: Zbl. f. Gyn. 1915 Nr. 3.

Halban-Seitz: Lehrbuch der Gyn.

Herz: Inaug. Diss. Würzburg 1905.

Kermauner: Monatsschrift f. Geb. u. Gyn. Bd. 18.

Lorrain: Nach Willimsky.

F. Merkel: Handb. d. topogr. Anatomie Braunschweig 1907, Bd 3.

Mondot: Ref. D. med. Wochenschr. 1904 Nr. 3.

Morgenstern: Klin. Wochenschr. 1910 Nr. 14.

Morris: Annals of surgery. Philadelphia 1892.
de Mussy, Clinique II: Nach Willimsky.
Nicaise: Revue de chirurgie 1885 nach Willimsky.
Offergeld: Mon. f. Geb. u. Gyn. 1908.
Petersen: Arch. f. Derm. u. Sy. Bd 70.
Poleno: Zeitschr. f. Geb. u. Gyn. 1905 Bd. 56.
Schilling: Inaug. Diss. Breslau 1920.
Veit-Stöckel: Lehrbuch d. Gyn.
Virchow: Verhandl. d. Ges. f. Geb. Berlin 1855.
W. Waldeyr: Das Becken. Bonn 1899.
Willimsky: Inaug. Diss. Berlin 1904.
Zalewsky: Inaug. Diss. Freiburg 1910.

.....

Lebenslauf

Am 27. Januar 1898 wurde ich in Ratibor O/S als Sohn des im Jahre 1925 verstorbenen Reichsbahnoberinspektors und Rechnungsrates Maximilian Gulitz geboren. Nach Besuch der staatlichen Gymnasien in Kattowitz und Glogau wurde ich im Mai 1917 zum Militär eingezogen. Ich leistete Kriegsdienste in der Türkei und an der deutschen Westfront bis zum Waffenstillstand und wurde im Januar 1919 aus dem Militärdienst entlassen. Ostern 1918 legte ich im Anschluß an einen Krankheitsurlaub am katholischen Gymnasium in Glogau die Kriegsreifeprüfung ab. Nach Entlassung aus dem Kriegsdienst nahm ich mein Medizinstudium an der Friedrich-Wilhelms-Universität zu Breslau auf und bestand Anfang 1924 mein medizinisches Staatsexamem mit dem Prädikat Gut. Nach 6 monatlicher Medizinalpraktikantenzeit wurde ich am 26. August 1924 approbiert. Während des Studiums war ich ungefähr acht Monate als Eisenbahnschaffner und als Büroangestellter beim Eisenbahnausbesserungswerk Breslau tätig. Am 15. Oktober 1924 ließ ich mich im Einvernehmen mit dem Verein der Aerzte des Kreises Falkenberg in Schönwitz O/S als praktischer Arzt nieder, wurde sofort zur Kassenpraxis zugelassen und übe diese Praxis auch heute noch aus.

Erwin Gulitz
prakt. Arzt.